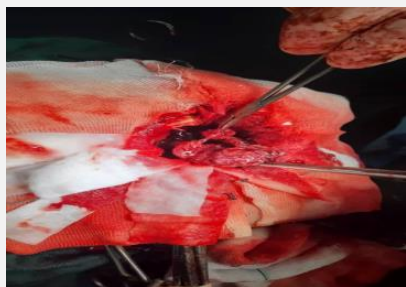


طی یک عمل جراحی نادر در مرکز آموزشی درمانی سینا مراغه؛

تومور بزرگ از ناحیه فرونتال چپ مغز بیمار 77 ساله مراغه ای برداشته شد

به گزارش روابط عمومی، سرپرست تیم جراحی مغز و اعصاب این مرکز با اعلام این خبر افزود: این بیمار با علائم اختلال هوشیاری و تکلم به همراه حرکات تشنجی مراجعه کرد.



دکتر میانداچی ادامه داد: پس از تصویربرداری های تخصصی سی تی اسکن و ام.آر.آی، برای تیم درمان محرز شد که یک تومور بسیار بزرگ در قسمت فرونتال چپ بیمار وجود دارد که بر روی بطن فشار می آورد.

دکتر صادق شعار، جراح مغز و اعصاب ، نیز گفت: این عمل بسیار حساس توسط تیم جراحی مغز و اعصاب مرکز آموزشی درمانی سینا انجام شد و توموری به ابعاد 72×80×63 میلی متر از مغز این بیمار برداشته شد.

وی ادامه داد: خوشبختانه این عمل عوارضی در پی نداشت و بیمار با هوشیاری کامل و بدون هیچگونه نقص حسی و حرکتی از بیمارستان مرخص شد.